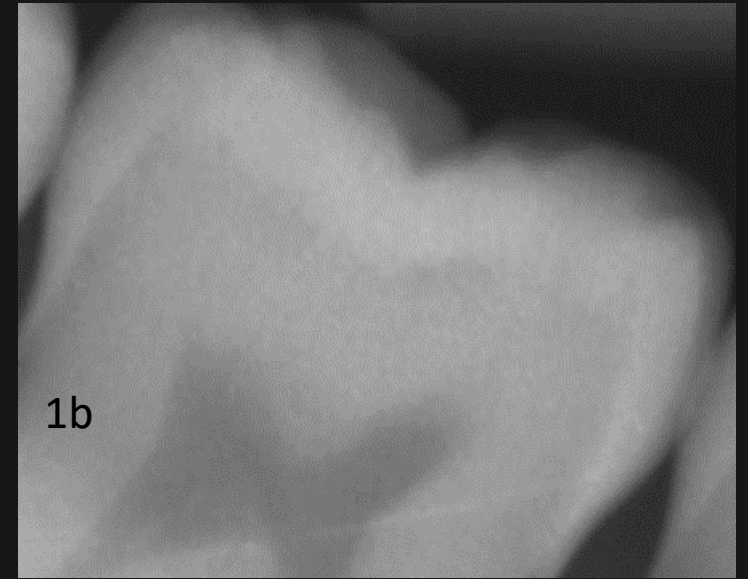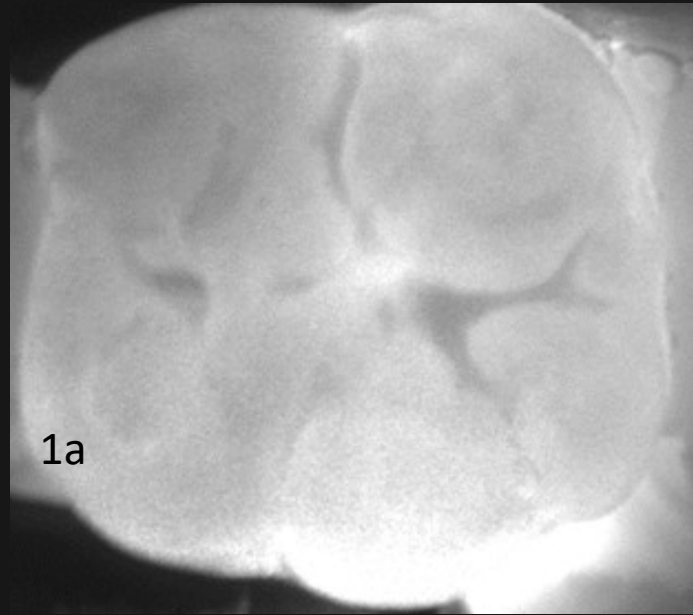


Digitaalisen kuituvalokuvan (NIR-LT) ja bitewing-röntgenkuvan vertailu

1a. NIR-LT-kuva ja 1b. bitewing-
röntgenkuva terveestä hampaasta



2a. NIR-LT-kuva ja 2b. bitewing-
röntgenkuva kiillekariesvauriosta
hammasvälipinnalla

