

# Värtsinäluun alaosan anatomiakuvat

Käypä hoito -suositus:

Värtsinäluun alaosan murtuma (rannemurtuma)

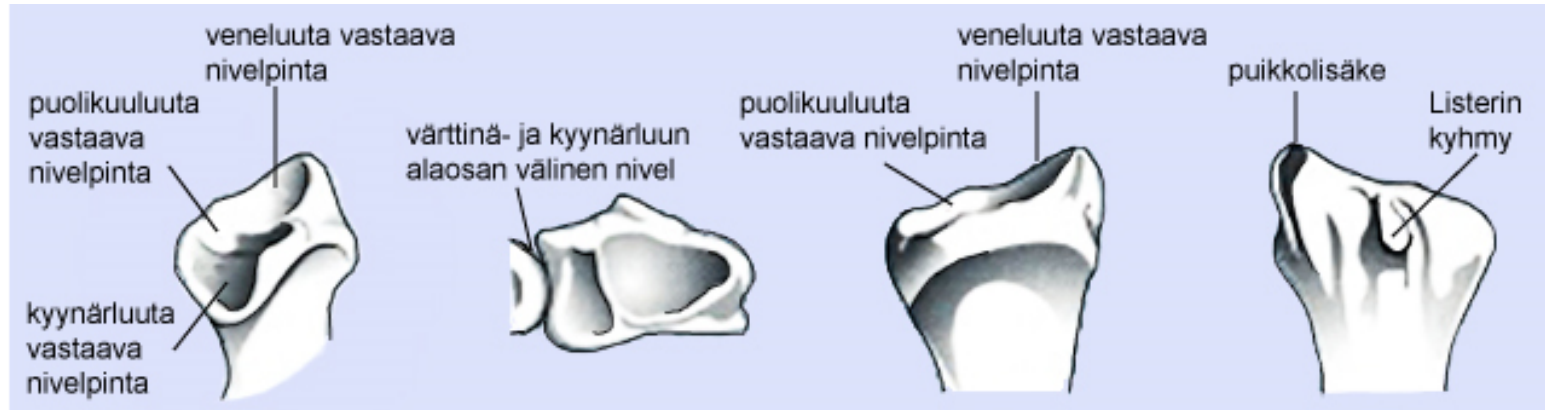
13.5.2016



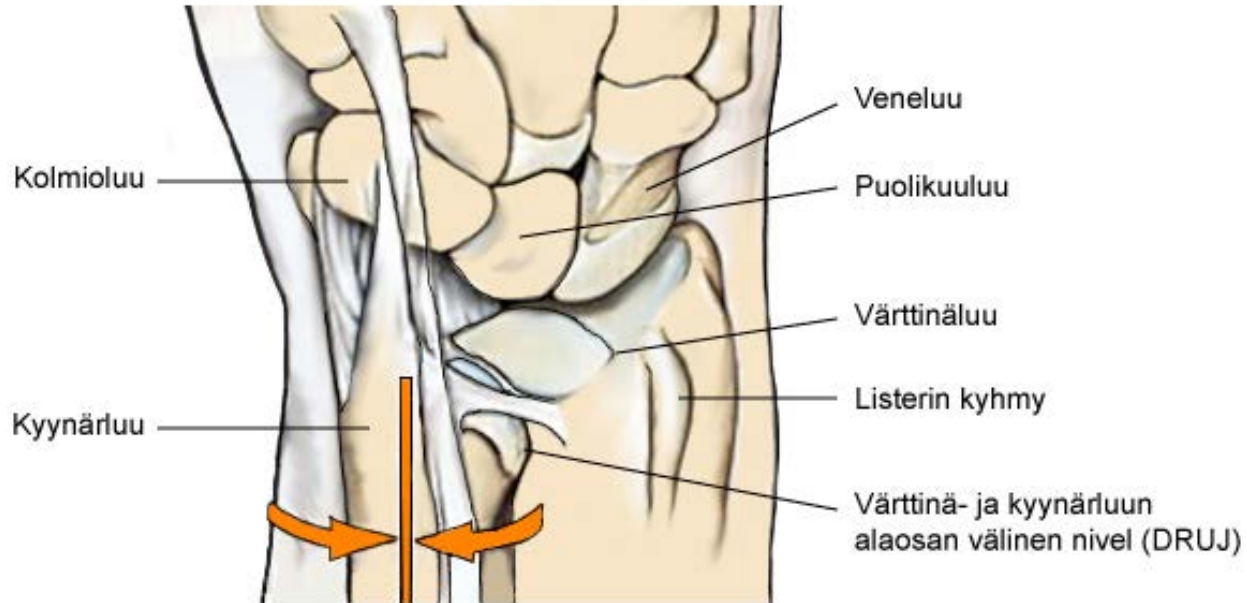
DUODECIM  
KÄYPÄ HOITO



# Anatomia 1



# Anatomia 2



Värtsinä- ja kyynärluun alaosan välinen nivel (DRUJ) mahdollistaa kyynärvarren kiertoliikkeen. Sisä- ja ulkokierto tapahtuvat värtsinäluun koveran nivelpinnan (sigmoid notch) kiertyessä kyynärluun kartion muotoisen pään ympäri.

# Anatomia 3

